# Hueso nasal hipoplásico y aneuploidía fetal a las 11-14 semanas en CDMX

## Utilidad del hueso nasal hipoplásico a las 11-14 semanas de gestación para la detección de aneuploidía fetal en una población mexicana

*Cervantes-Ricaud AJ.*

HOSPITAL ESPAÑOL

## Destacado

- La frecuencia del hueso nasal hipoplásico fue del **1.6%** en una población mexicana.

### Antecedentes

El hueso nasal hipoplásico por ecografía entre las 11-14 semanas de gestación ha probado ser útil para la detección de aneuploidía fetal en población europea. No ha sido validada en México.

### Objetivo

Explorar la utilidad del hueso nasal hipoplásico por ecografía entre las 11-14 semanas de gestación para la detección de aneuploidía fetal en una población mexicana.

### Método

Estudio de casos y controles anidados en una cohorte de embarazadas que acudieron a un Centro de Medicina Fetal de la Ciudad de México para el tamiz prenatal combinado del primer trimestre. Se incluyeron fetos de embarazo único o múltiple con vitalidad y longitud corona-cauda entre 45 y 84 mm ($11^{+1}$ a $14^{+1}$ semanas de gestación), con registro de cariotipo fetal, al nacimiento, de aborto o el resultado del embarazo con el fenotipo del recién nacido. Se definió hueso nasal **hipoplásico** presente si el hueso nasal **no fue visible o su ecogenicidad fue igual o menor que la de la piel supra adyacente** (**Figura 1**). El análisis estadístico fue descriptivo, de desempeño y por regresión logística múltiple.

### Resultados

Se estudiaron 65 casos y 1187 controles. La edad materna abarcó de los 17 a los 53 años. La frecuencia de hueso nasal hipoplásico fue del **1.6%** (IC95 0.9 a 2.3) en fetos sin aneuploidía frente a **44.6%** (IC95 32.5 a 56.7) para fetos con aneuploidía ($p < 0.001$, chi cuadrado). La distribución del hueso nasal fue diferente según el tipo de aneuploidía.

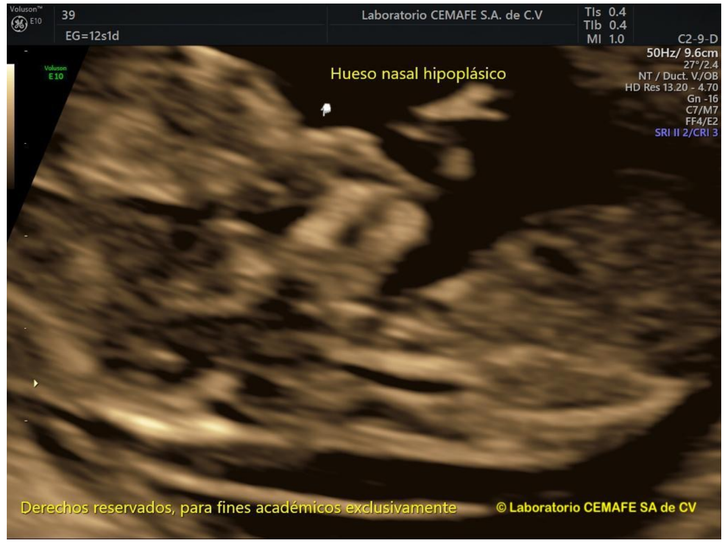


**Figura 1.** Ejemplo de hueso nasal hipoplásico **presente** o **prueba positiva** a las 11-14 semanas de gestación.

La sensibilidad para trisomía 21 fue del 58.3%, el valor predictivo de positivo del 52.5% y el negativo del 98.7%. La probabilidad condicional de un hueso nasal hipoplásico estuvo determinada por la trisomía 21, 18, otras aneuploidías y la interacción longitud corona-cauda con translucencia nucal. El modelo desempeña mejor que la edad materna avanzada (**Figura 2**).

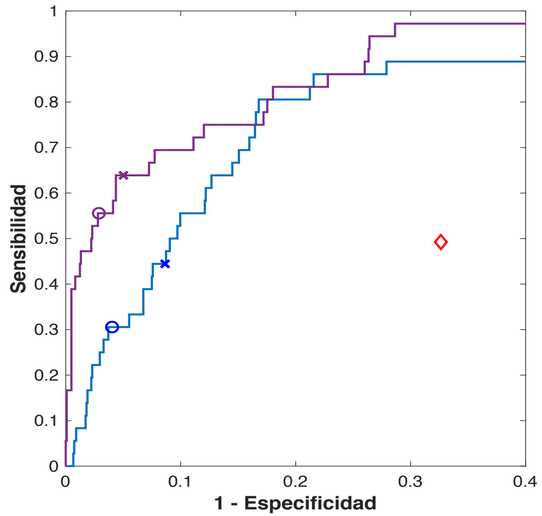


**Figura 2.** Curvas de característica recpetor-operador para **trisomía 21** por **edad materna avanzada** (rombo **rojo**), por riesgo **basal** (azul -), más **hueso nasal hipoplásico** (violeta -). A 3% de falsos positivos (**o**). Al punto de corte 1 en 100 (**x**).

### Conclusiones

El examen ecográfico estandarizado del hueso nasal hipoplásico a las 11-14 semanas de gestación es útil para la detección de aneuploidía fetal en población mexicana, específicamente para trisomía 21.

CEMAFE
Centro médico para atención fetal especializada