

ECCEMA DE PEZÓN EN PACIENTE MASCULINO: REPORTE DE CASO

Chavez Gaxiola C. E.¹, Atondo Osuna J. A.¹, Camacho Ramirez D. A.¹, y Trujillo Rojas M.A².

¹Hospital Civil de Culiacán, Sin. ²Lab. de Genética y Cáncer, UDG, GDL, Jal.

Introducción

El eccema de pezón es una condición inflamatoria irritativa del área del pezón y la areola, descrita como una variedad localizada y atípica de dermatitis atópica, la cual puede ocurrir de manera aislada o coexistir con formas clásicas. Esta variedad es mas frecuente en el sexo femenino, además, esta condición suele ser bilateral. Es infrecuente en varones y en estos se desconoce su incidencia o prevalencia. Por tanto, llama la atención este caso particular de sexo masculino con presentación de una lesión unilateral.

Objetivo

Reportar un caso de eccema de pezón en un paciente masculino, quien acude al servicio de clínica de mama en el Hospital Civil de Culiacán, así como identificar y realizar exclusión de diagnósticos con presentación clínica similar.

Presentación del caso

Masculino de 28 años de edad, sin antecedentes heredofamiliares, personales patológicos y no patológicos de importancia para la patología en cuestión, hábitos higiénico-dietéticos regulares y niega antecedentes de atopia. El cual acude a consulta de clínica de mama por presentar desde hace 6 meses una mancha oscura en complejo areola pezón de mama derecha, observándose dermatosis papulovesicular, con engrosamiento cutáneo, placas hiperpigmentadas en areola, pequeñas áreas de descamación y exudado amarillento, viscoso (fig. 1), con prurito, por lo que se inicia tratamiento tópico sin presentar mejoría clínica. Se realiza toma de biopsia de lesión y se envía a patología, reportándose "estrato córneo en red de canasta, epidermis con patrón psoriasiforme, caracterizada por acantosis regular, espongirosis, vesícula espongiótica intraepidérmica e hiperpigmentación de la capa basal y dermis reticular superficial con infiltrado inflamatorio por linfocitos" (fig. 2), estableciendo como diagnóstico dermatitis espongiótica y psoriasiforme por linfocitos, determinando cambios consistentes con eccema subagudo de pezón, por lo que posteriormente es referido a la unidad de dermatología para su manejo.

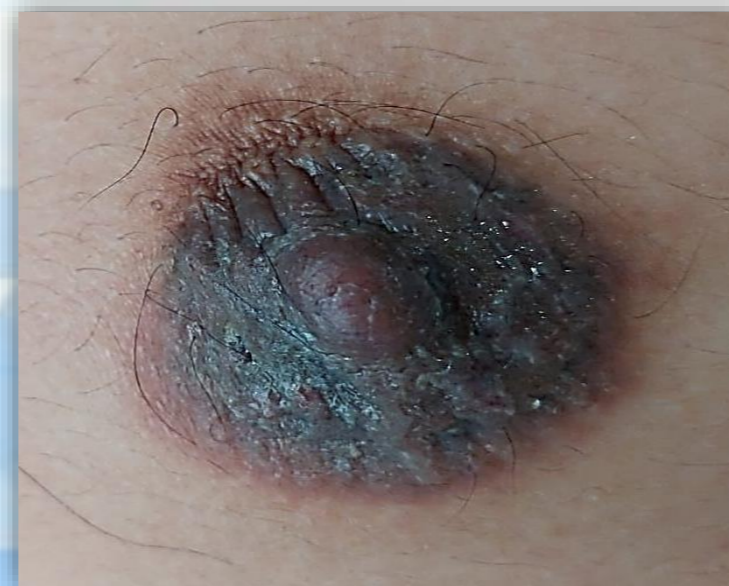

Figura 1. Lesión papulovesicular en CAP mama derecha con áreas de descamación.

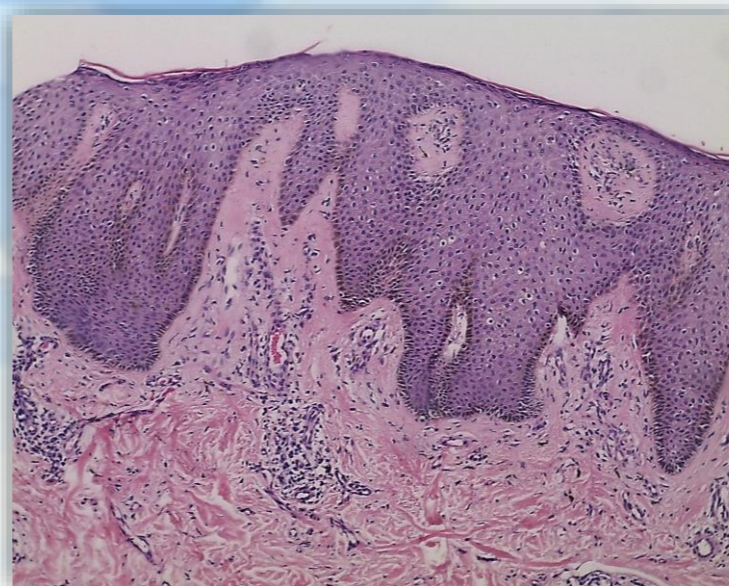


Figura 2. Histopatología con áreas de espongirosis, infiltrado linfocítico perivascular.

Discusión

De acuerdo al cuadro clínico presentado por el paciente, además de no contar con antecedentes de importancia para su patología actual o historia previa de atopia que puedan influir en la presentación de eccema de pezón. Esta es una patología infrecuente en este grupo de riesgo, por lo que a cualquier lesión unilateral de aparición reciente, se debe realizar exclusión de patología maligna. Debido a las características tanto macroscópicas como microscópicas, el diagnóstico es compatible con eccema subagudo de pezón.

Conclusión

El eccema de pezón es una dermatitis atópica, crónica, localizada y atípica, intensamente pruriginosa, el cual se diagnostica mediante anamnesis, exploración física y diagnóstico confirmatorio histopatológico mediante biopsia. Es importante realizar diagnóstico diferencial de patologías como enfermedad de Paget, a pesar de ser infrecuente para este grupo de edad y brindar un tratamiento oportuno.

Bibliografía

Skin nontumor spongiotic, psoriasiform and pustular reaction patterns. Acute eczematous dermatitis, M. Hamodat, M.B.Ch., M.Sc., Jul 2022. Breast. Ductal carcinoma in situ, Paget disease. J. Vickery, M.D., A. Biernacka, M.D., Ph.D. Sep 2021, Dermatitis de la areola y del pezón. A. Levy- Bencheton, A. Agostini., May 2013., Dermatitis atópica. A propósito de un caso. RAD, vol.97 no.3 L. Dorta, M. Moreno, M. Figueroa, 2016. Eccema del Pezón en un varón: presentación de un caso. Revista ACM vol. 15, no. 4. I. Campollo R., E. Machado D., L. Limache Y., Jul-Ago 2011.