



Placenta previa total complicada con ruptura prematura de membranas pre-término en gestación con anemia fetal severa secundario a isoimmunización Rh-D: Reporte de caso

Villagómez-Martínez, Gabriel; Ramírez-Montes, Mario; Guzmán-Ochoa, Luis; Trejo-Guzmán, Esthela; Cruz-Villareal, Mauro

Medicina Materno-Fetal, Departamento de Ginecología y Obstetricia,
Hospital Universitario "Dr. José Eleuterio González" y Facultad de Medicina, Universidad Autónoma de Nuevo León



GINECOLOGÍA Y OBSTETRICIA
HOSPITAL UNIVERSITARIO

ANTECEDENTES

La placenta previa (PP) se define como aquella que se ubica por encima del orificio cervical interno con una incidencia reportada de 1 en 200 embarazos a término. La ruptura prematura de membranas pre-término (RPMP), es aquella que ocurre previo al inicio del trabajo de parto antes de las 37 semanas de gestación. Su diagnóstico es clínico en el 90% de los casos, por cristalografía o detección de alfa-1 microglobulina placentaria, entre otras. La combinación de estas dos entidades es infrecuente. La isoimmunización es caracterizada por el desarrollo de anticuerpos maternos (IgG) contra el antígeno de superficie del eritrocito fetal, y es la principal causa de anemia fetal. La prevención mediante inmunoglobulina anti-D ha sido la piedra angular para el manejo de esta entidad; disminuyendo la incidencia de anemia fetal. El diagnóstico se realiza evidenciando una velocidad de pico sistólico en la arteria cerebral media (VPS-ACM) superior a 1.5 MoM por flujometría Doppler. Su tratamiento mediante transfusión intrauterina ha sido parte importante de la medicina fetal por décadas.

CASO CLÍNICO

Paciente de 28 años de edad cursando embarazo de 32.1 semanas con tipo y Rh 0 negativo sensibilizada. Cursando su quinta gesta, para 2, cesárea 2 (1 producto con hidrops fetal en 2014 y otro con anemia fetal que requirió transfusión intrauterina en 2020). Acudió referida al Hospital Universitario "Dr. José Eleuterio González", con historia de sangrado transvaginal de 4 horas de evolución. A su llegada, hemodinámicamente estable sin actividad uterina o dolor abdominal. A la especuloscopia, se observaron escasos coágulos en canal vaginal, sin sangrado activo, además, salida franca de líquido amniótico, se realizó toma de muestra para cristalografía, la cual se reportó positiva (Figura 1).

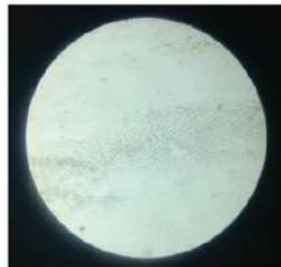


Figura 1. Cristalización en patrón de helecho.

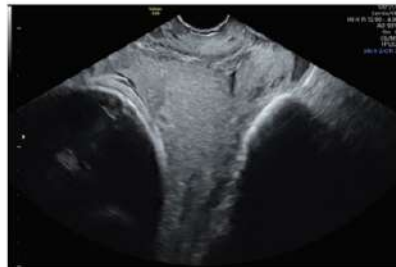

Figura 2. Placenta previa total cubriendo orificio cervical interno.

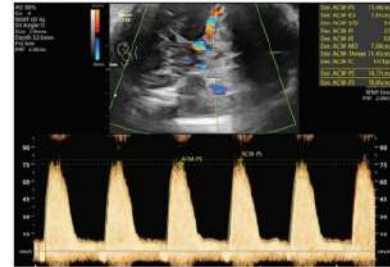


Figura 3. Velocidad sistólica máxima de arteria cerebral media.

Se realizó ecografía con fetometría promedio de 30.2 semanas, peso fetal estimado de 1795g, ILA 8.5, placenta previa total con componente posterior, sin datos de acretismo (Figura 2), se realizó flujometría doppler con una VPS-ACM de 73.44 cm/s (1.6 MoM), estimando una hemoglobina fetal de 6.6 g/dl compatible con anemia fetal severa (Figura 3). Se decidió manejo conservador de RPM y transfusión intrauterina. Al tercer día de estancia intrahospitalaria se realizó cordocentesis y transfusión fetal intravascular en asa libre de 100 cc de sangre tipo 0 Rh negativo leucodepletada y radiada sin complicaciones (Figura 4 y 5). Posterior a la transfusión se midió VPS-ACM en 45 cm/s (1 MoM) con hemoglobina fetal estimada de 14.9 g/dl (Figura 6). 5 días después se midió nuevamente reportándose en 65 cm/s (1.39 MoM) con hemoglobina fetal estimada de 10.1 g/dl.

Se decidió interrupción debido a hemoglobina fetal estimada en rango de anemia, además riesgo de evacuación de emergencia por placenta previa total e inicio de trabajo de parto debido a RPM. Se realizó cesárea obteniendo recién nacido de sexo femenino con peso de 1,870 gramos, PC 30, talla 41 cm, con Apgar de 6 y 8 (al primer y quinto minuto, respectivamente), placenta previa total, alumbramiento sin complicaciones. Al evaluar recién nacido se evidenció Hb de 10.5 g/dl y Hcto 31.4 y se inició manejo para anemia neonatal y complicaciones asociadas a prematurez. Paciente se mantuvo en vigilancia puerperal durante 72 horas, sin complicaciones y se egresó.

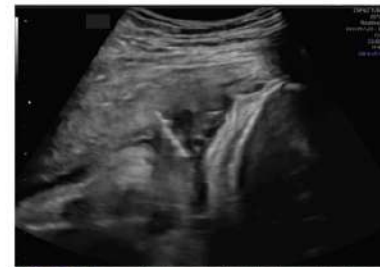

Figura 4. Ecografía transabdominal, en donde se observa aguja 22 G transabdominal en cordón umbilical para transfusión fetal.

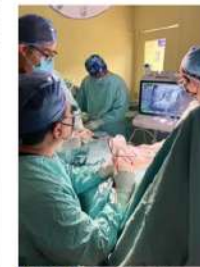

Figura 5. Transfusión intrauterina

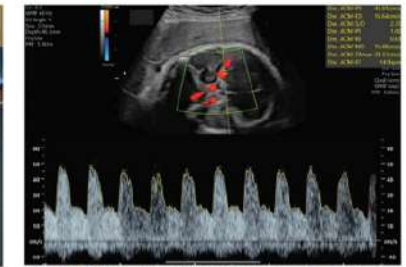


Figura 5. Velocidad sistólica máxima de arteria cerebral media posterior a transfusión fetal.

DISCUSIÓN

La RPM asociado a placenta previa es una condición poco frecuente con solamente 2 casos encontrados en la literatura; el primero publicado por Mills en 1984 y el segundo reportado en el año 2018 en México por Fernández y cols. Debido a esta razón, ambos casos se convirtieron en un reto para determinar el manejo adecuado, con resultados totalmente discordantes entre ambos. Está descrito en la literatura que la aplicación de la inmunoglobulina anti-D disminuye la incidencia de isoimmunización en un 96% a los 6 meses post parto y en un 88% para el siguiente embarazo. Convirtiéndose en la medida preventiva de mayor eficacia para esta patología a lo largo de los años. A pesar de dicha medida aun hay casos de anemia fetal secundario a esta causa. La detección oportuna de anemia fetal mediante la medición de VPS-ACM por flujometría Doppler, (con una sensibilidad de 75.5-95% para anemia moderada-severa y una tasa de falsos positivos de 10-12%) y la opción de terapia fetal con transfusión intrauterina guiada por ecografía mejorando el pronóstico de vida en hasta el 95% de los fetos complicados con esta entidad.

CONCLUSIÓN

El caso presentado es de alta complejidad materno-fetal, involucrando complicaciones poco frecuentes en una misma gestación. Destaca la importancia de la valoración por equipo de medicina materno fetal para la detección, diagnóstico oportuno y manejo de estas patologías. Integrando todas las posibles intervenciones que pudiesen mejorar el pronóstico de la vida intra y extrauterina del feto sin poner en riesgo la vida de la madre. Documentar estos casos de alta complejidad es de suma importancia para en un futuro poder realizar un protocolo de manejo para las complicaciones presentadas.